


MANEJO DE LESIONES TRAUMATICAS DE PLEXO BRAQUIAL: PRIMERA SERIE DE CASOS REPORTADA EN UN HOSPITAL DEL GOBIERNO DE LA CIUDAD DE BUENOS AIRES

MANAGEMENT OF TRAUMATIC BRACHIAL PLEXUS INJURIES: FIRST CASE SERIES REPORTED IN A BUENOS AIRES CITY HOSPITAL

AUTORES: MATIAS A. DORMAN**, LUCAS TOIBARO*

LUGAR DE TRABAJO: SECCIÓN DE NEUROCIRUGÍA. - HOSPITAL CARLOS G, DURAND -
AV DIAZ VELEZ 5044- CP: 1405 - CABA. ARGENTINA

*JEFE DE SECCIÓN
**MÉDICO DE PLANTA



ABSTRACT

INTRODUCTION: Brachial plexus reconstruction has evolved significantly through advanced nerve transfer techniques (neurotization) using various donor nerves and the optimization of end-to-end repair techniques.

OBJECTIVE: To describe the initial experience in the diagnostic and surgical management of traumatic brachial plexus injuries at Hospital Carlos G. Durand.

MATERIALS AND METHODS: A retrospective study was conducted including patients who underwent surgery between January 2024 and March 2026. Clinical records, surgical logs, and imaging studies were reviewed. Preoperative variables included type of injury, nerves involved, motor deficit assessed using the Medical Research Council (MRC) scale, and sensory disturbances. Surgical techniques were classified as neurotization, neurorrhaphy, and neurolysis. A minimum follow-up of 6 months was required, evaluating motor and sensory recovery as well as postoperative complications.

RESULTS: Fourteen patients were included. The most frequently targeted muscles were the biceps brachii (57.1%) and shoulder musculature (35.7%). Neurotization was the most commonly performed technique (71.4%), followed by neurorrhaphy (21.4%) and neurolysis (7.1%). Motor function improvement was observed in 78.6% of patients. Postoperative MRC grading showed a shift toward higher grades, with a reduction in M0 cases (from 12 to 2) and an increase in M4-M5 (from 1 to 10 patients), with a median improvement of 4 points. Statistical analysis using the Wilcoxon test demonstrated a significant difference between pre- and postoperative status ($p = 0.0028$). All patients with preoperative pain reported improvement, and no surgical complications were observed.

CONCLUSIONS: Reconstructive surgery for brachial plexus injuries is an effective strategy for functional recovery of the upper limb, with a high rate of motor improvement. Neurotization emerges as the predominant technique in complex injuries, enabling restoration of key functions such as elbow flexion and shoulder mobility.

perfeccionamiento de las técnicas de neurotización con diversos nervios donantes y la optimización de las anastomosis término-terminales.

OBJETIVO: Describir la experiencia inicial en el diagnóstico y tratamiento quirúrgico de lesiones traumáticas del plexo braquial en el Hospital Carlos G. Durand.

MATERIALES Y MÉTODOS: Se realizó un estudio retrospectivo de pacientes operados entre enero de 2024 y marzo de 2026. Se analizaron historias clínicas, registros quirúrgicos e imágenes. Se evaluaron variables preoperatorias como tipo de lesión, nervios comprometidos, déficit motor según escala MRC y alteraciones sensitivas. Las técnicas quirúrgicas se clasificaron en neurotización, neurorrafia y neurolysis. El seguimiento mínimo fue de 6 meses, valorando la evolución motora, sensitiva y la aparición de complicaciones.

RESULTADOS: Se incluyeron 14 pacientes. Los músculos diana para reinervación fueron el bíceps braquial (57,1%) y la musculatura del hombro (35,7%). La técnica más empleada fue la neurotización (71,4%), seguida de neurorrafia (21,4%) y neurolysis (7,1%). El 78,6% de los pacientes mostró mejoría de la función motora. La escala MRC evidenció un desplazamiento hacia grados superiores, con reducción de pacientes en M0 (de 12 a 2) y aumento en M4-M5 (de 1 a 10), con una mediana de mejoría de 4 puntos. El análisis con test de Wilcoxon demostró diferencias significativas ($p = 0,0028$). Todos los pacientes con dolor presentaron mejoría y no se registraron complicaciones.

CONCLUSIONES: La cirugía reconstructiva del plexo braquial es una estrategia eficaz para la recuperación funcional del miembro superior, con alta tasa de mejoría motora. La neurotización se destaca como técnica principal en lesiones complejas, favoreciendo la recuperación de funciones clave como la flexión del codo y la movilidad del hombro.

Keywords: Brachial Plexus, Nerve Transfer, Reconstructive Surgical Procedures

Palabras Clave: Plexo Braquial, Transferencia de Nervio, Procedimientos de Cirugía Reconstructiva

RESUMEN

INTRODUCCION: Las técnicas de reconstrucción del plexo braquial han evolucionado significativamente mediante el

INTRODUCCIÓN

La cirugía reconstructiva de las lesiones del plexo braquial ha tenido una importante evolución en los últimos 40 años, producto del desarrollo de la técnica de neurotización de los ramos terminales del plexo braquial mediante diferentes nervios dadores¹⁻⁴, así como también con la evolución de las técnicas de reconstrucción termino-terminal. En estas técnicas se utiliza un nervio dador, con función preservada para realizar una anastomosis con el nervio disfuncionante al cual se desea tratar. Esto aplica en el caso de no ser posible una reparación primaria, es decir, una neurorrafia termino terminal del nervio afectado, siendo lo más frecuente dado el tipo de mecanismo lesional en las lesiones traumáticas del plexo braquial. Las secuelas neurológicas producidas por esta afección son variables y dependen de los ramos afectados⁵. Las lesiones de plexo braquial propiamente dichas más frecuentes son las lesiones de Tronco superior (C5-C6), que afectan clásicamente la movilidad del hombro y flexión de codo, pudiendo asociarse o no a lesiones de C7 con compromiso de extensión de codo. Le siguen las lesiones completas de plexo braquial que implican un déficit completo en la movilidad del miembro afectado. Las lesiones traumáticas de los ramos terminales pueden ser únicas o múltiples y su expresión clínica varía según los nervios afectados

La elección de la técnica quirúrgica implica sacrificar la funcionalidad del grupo muscular inervado por el dador, por lo cual constituye un punto clave en el proceso terapéutico.

Las técnicas más comúnmente utilizadas incluyen las reconstrucciones termino-terminales de los nervios afectados con o sin injerto y las neurotizaciones extraplexuales (utilizando como dadores nervios tales como el espinal, frénico, intercostales, C7 contralateral) y/o intraplexuales (tríceps-axilar, Oberlin, pectoral medial-tríceps).

Las lesiones traumáticas del plexo braquial resultan frecuentemente en un déficit neurológico que condiciona una incapacidad del paciente para realizar movimientos habituales de la vida cotidiana derivando en una disminución de la calidad de vida. La técnica de reconstrucción microquirúrgica del plexo braquial tiene por objetivo restituir al menos parcialmente dichos movimientos mediante anastomosis nerviosas y una correcta rehabilitación kinésica motora postquirúrgica.

OBJETIVO

Reportar la experiencia inicial de manejo diagnóstico y terapéutico de la cirugía reconstructiva de lesiones traumáticas de Plexo Braquial en el Hospital Carlos G. Durand desde el año 2024 hasta marzo de 2026.

MATERIALES Y METODOS

Se realizó una revisión retrospectiva de los casos quirúrgicos de nervio periférico operados por la Sección de Neurocirugía del Hospital Carlos G. Durand entre enero de 2024 y marzo de 2026. Se utilizaron para ello los registros electrónicos de historia Clínica (Sigehos) libro quirúrgico de quirófano central, registros propios de la Sección de Neurocirugía, imágenes e historia clínica en papel. Se analizaron las siguientes variables prequirúrgicas: tipo de lesión, nervios afectados, déficit motor (M0 - 5) y alteraciones sensitivas (parestias, hipoestesia, anestesia y dolor de acuerdo con la escala análoga visual). Se registro el tipo de cirugía realizada para cada caso accediendo al protocolo quirúrgico correspondiente con descripción de los nervios dadores y nervios receptores. En el seguimiento postquirúrgico se evaluó la evolución del déficit motor, los trastornos sensitivos y la herida quirúrgica.

Los criterios de inclusión fueron: lesiones traumáticas del plexo braquial de menos de 18 meses de evolución, pacientes adherentes a la rehabilitación kinésica motora indicada y seguimiento mínimo de 6 meses luego de la cirugía en forma mensual.

ID	Tipo de lesión	Nervio afectado	Motor pre (MRC)	Técnica quirúrgica	Nervio dador	Nervio receptor	Motor post (MRC)
1	Ramo terminal	Mediano	M0	Neurorrafia	Mediano	Mediano	M5
2	Plexo braquial	Tronco superior	M0	Oberlin I-II	Mediano/Cubital	Musculocutáneo	M4
3	Plexo braquial	Lesión completa	M0	Neurotización	Espinal	Musculocutáneo	M3
4	Plexo braquial	Tronco sup + C7	M0	Neurotización	Espinal/Mediano	Supraescapular + Musculocutáneo	M4
5	Plexo braquial	Tronco sup + C7	M0	Neurotización	Espinal/Mediano/Cubital	Supraescapular + Musculocutáneo + Axilar	M4
6	Ramo terminal	Mediano	M0	Neurorrafia	Mediano	Mediano	M5
7	Plexo braquial	Tronco superior	M2	Neurolysis	—	—	M4
8	Plexo braquial	Lesión completa	M0	Neurotización	Espinal / Frenico	Supraescapular + Musculocutáneo	M3
9	Plexo braquial	Tronco superior + C7	M0	Neurotización	Espinal / C6 / Mediano-Cubital	Radial + DATS + Musculocutáneo	M4
10	Plexo braquial	Axilar	M0	Neurotización	Triceps	Axilar	M4
11	Plexo braquial	Tronco superior	M0	Neurotización	Espinal	Supraescapular	M4
12	Plexo braquial	Lesión completa	M0	Neurotización	Espinal	Musculocutáneo	M0
13	Plexo braquial	Lesión completa	M0	Neurotización	Espinal	Musculocutáneo	M0
14	Nervio periférico	Mediano + cubital	M5	Neurorrafia	Nervios digitales	Ramos digitales	M5

Tabla 1: detalle de diagnóstico prequirúrgico, técnica quirúrgica utilizada, nervio dador y receptor y resultado de la rehabilitación

RESULTADOS

A lo largo del periodo comprendido entre enero de 2024 y marzo de 2026 se realizaron 19 cirugías de nervio periférico a cargo de la Sección de Neurocirugía del Hospital Carlos G. Durand. De ellas 14 fueron microcirugías reconstructivas del plexo braquial o sus ramos terminales, 1 cirugía resectiva de tumor de nervio periférico y 4 cirugías de liberación (neurolysis).

La presentación clínica fue en todos los casos con déficit motor de diferentes grados y en diferentes grupos musculares, siendo más frecuente el compromiso de los flexores de codo y de la musculatura del hombro. El déficit motor prequirúrgico predominante fue de M0 en la escala de MRC, presentando solo un caso M5 con indicación quirúrgica por déficit sensitivo. El dolor neuropático asociado a la lesión neural estuvo presente en todos los casos.

Se accedió al detalle del protocolo quirúrgico a fin de registrar el diagnóstico prequirúrgico y la técnica utilizada en cada caso, la cual fue elegida de acuerdo al tipo de lesión (tabla 1). Se realizaron neurotizaciones, neurorrafias y neurolysis (tabla 2)

El seguimiento ambulatorio postquirúrgico de los pacientes mostró mejoría en la función motora en el 78,6% de los casos (tabla 3).

La distribución de la escala MRC evidenció un desplazamiento hacia grados superiores en el postoperatorio, con disminución de pacientes en M0 (de 12 a 2) y aumento en M4-M5 (de 1 a 10 pacientes) (grafico 1, grafico 2), tanto en la función del bíceps como el hombro (grafico 3, grafico 4). La mediana de mejoría fue de 4 puntos (tabla 4). El análisis estadístico mediante test de Wilcoxon demostró una diferencia significativa entre el pre y postoperatorio ($p = 0,0028$).

No se registraron complicaciones quirúrgicas y en todos los casos hubo mejoría del dolor y las parestesias.

DISCUSION

Numerosas técnicas microquirúrgicas para la reconstrucción del plexo braquial y sus ramos terminales han sido descritas. Cada una de ellas se aplican a diferentes casos teniendo en cuanto el ramo afectado y el grupo muscular a rehabilitar. Cuando no es posible una reconstrucción directa primaria de los ramos o raíces cervicales avulsionadas la neurotización mediante la utilización de dadores sanos es una alternativa viable y ampliamente probada en la literatura

Tipo de cirugía	n	%
Neurotización	10	71,4%
Neurorrafia	3	21,4%
Neurolysis	1	7,1%

Tabla 2. Frecuencia de técnicas quirúrgicas

Variable	Resultado
Total de pacientes	14
Mejoría motora ≥ 1 punto	11 (78,6%)
Sin mejoría	3 (21,4%)
Pacientes con M5 preoperatorio	1
Mediana de mejoría (ΔM)	4 puntos
Complicaciones	0%

Tabla 3.

Parámetro	Resultado
Mediana preoperatoria	M0
Mediana postoperatoria	M4

Tabla 4.

científica^{6,7,8}. En la serie de casos presentada en este trabajo se han utilizado diversas técnicas utilizando como dadores al nervio espinal accesorio hacia el nervio supraescapular a fin de recuperar la abducción y rotación externa del hombro⁹, o al nervio musculocutáneo para recuperación de flexión de codo; el nervio frénico al nervio musculocutáneo a fin de recuperar flexión del codo^{10, 11}, y los ramos motores del nervio cubital y mediano al ramo motor del bíceps braquial a fin de recuperar la flexión del codo¹².

Dos condiciones ajenas al acto quirúrgico per se influyen en forma determinante para el éxito del tratamiento de las lesiones traumáticas del plexo braquial: el tiempo de evolución de la lesión que no debe exceder el año (idealmente 6 meses) y una adecuada adherencia al tratamiento de rehabilitación kinésica motora postquirúrgica llevada a cabo por un equipo kinesiológico especializado. Ambos factores son de vital importancia a fin de lograr los resultados esperados. El proceso de regeneración axonal post quirúrgico se estima en 1 mm por día¹³, por lo cual el proceso de rehabilitación es prolongado, requiriendo hasta 1 año de tratamiento tomando en cuenta la longitud de la neurorrafia con injerto realizada en la cirugía. En este lapso es importante el tratamiento continuo, la adherencia del paciente y al apoyo psicológico. Los resultados muchas

veces se demoran en aparecer y es cuando el paciente debe mantenerse comprometido con la rehabilitación, llevada a cabo por un equipo kinesiológico especializado. Ambos factores son de vital importancia a fin de lograr los resultados esperados. El proceso de regeneración axonal post quirúrgico se estima en 1 mm por día¹³, por lo cual el proceso de rehabilitación es prolongado, requiriendo hasta 1 año de tratamiento tomando en cuenta la longitud de la neurorrafia con injerto realizada en la cirugía. En este lapso es importante el tratamiento continuo, la adherencia del paciente y al apoyo psicológico. Los resultados muchas veces se demoran en aparecer y es cuando el paciente debe mantenerse comprometido con la rehabilitación.

En consecuencia, el tratamiento de la patología traumática del plexo braquial requiere de una intervención multi e interdisciplinaria para llevar a cabo un proceso complejo y prolongado de selección del paciente candidato a cirugía, elección de la técnica quirúrgica adecuada, reconstrucción microneuroquirúrgica en el quirófano y rehabilitación kinésica motora con apoyo psicológico en el postquirúrgico. La confluencia de cada uno de estos pasos en forma adecuada hace al éxito del procedimiento terapéutico.

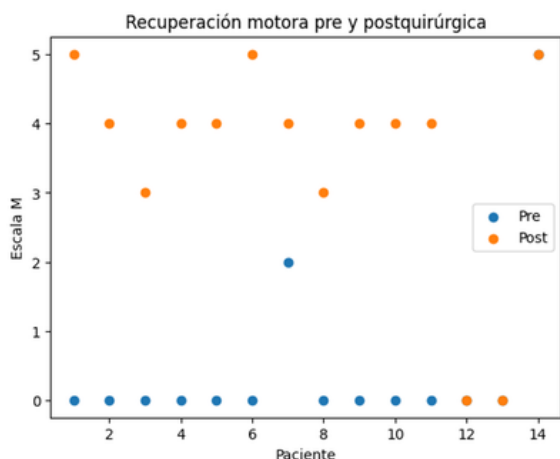


Gráfico 1. Se observa una mejoría individual en la escala motora, con desplazamiento desde valores iniciales predominantemente M0 hacia M3-M5 en el postquirúrgico.

CONCLUSION

La microcirugía reconstructiva de nervio periférico constituye un procedimiento con excelentes resultados en la recuperación de función de miembros superiores, reduciendo la discapacidad y mejorando la calidad de vida de los pacientes. Se ha desarrollado en el Hospital Carlos G. Durand un centro neuroquirúrgico para la resolución de este tipo de patologías con excelentes resultados en el periodo de tiempo descripto.

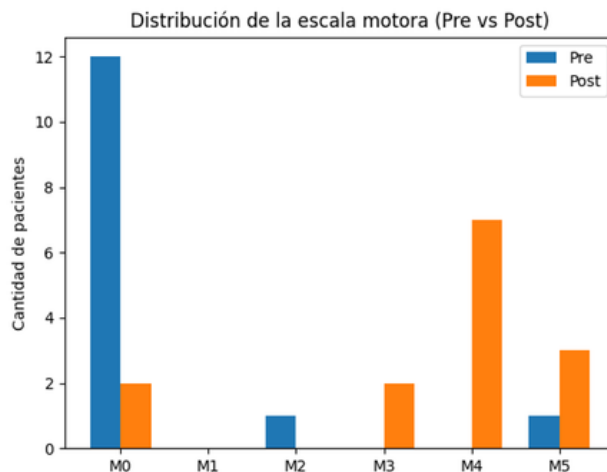


Gráfico 2. Se evidencia un desplazamiento de la distribución de la escala motora hacia grados superiores, con disminución de pacientes en M0 y aumento en M4-M5 en el postoperatorio.

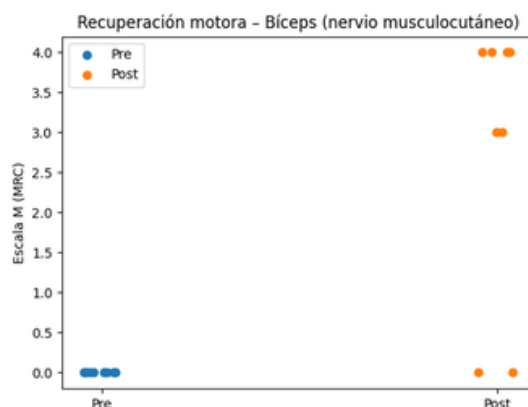

Gráfico 3. Distribución de la función motora del bíceps braquial en el pre y postoperatorio. Cada punto representa un paciente.

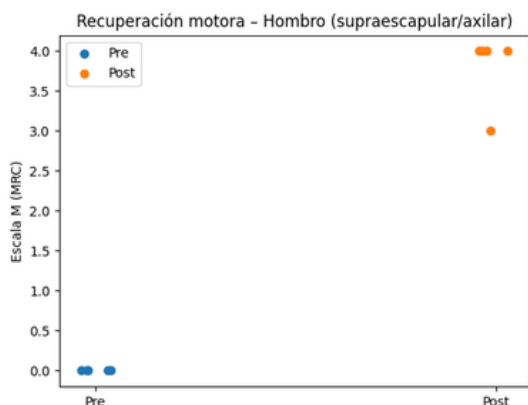


Gráfico 4. Distribución de la función motora del hombro en el pre y postoperatorio, en relación con los nervios supraescapular y axilar.

Conflictos de Interés: Los autores del artículo declaran que no hay ningún conflicto de interés al publicar el manuscrito.
Recibido: 01/04/2026 Aceptado: 27/04/2026

BIBLIOGRAFIA

- Friedman AH. Neurotization of elements of the brachial plexus. *Neurosurg Clin N Am.* 1991; 2:165-74.
- Friedman AH, Nunley JA, Goldner RD, et al. Nerve transposition for the restoration of elbow flexion following brachial plexus avulsion injuries. *J Neurosurg.* 1990; 72: 59-64.
- Gu YD, Ma MK. Use of phrenic nerve for brachial plexus reconstruction. *Clin Orthop Relat Res.* 1996; (323): 119-21.
- Kline DG. Perspectives concerning brachial plexus injury and repair. *Neurosurg Clin N Am.* 1991; 2:151-64.
- Luedemann W, Hamm M, Blömer U, et al. Brachial plexus neurotization with donor phrenic nerves and its effect on pulmonary function. *J Neurosurg.* 2002; 96: 523-6.
- McCllicuddy JE. Clinical decision making in brachial plexus injuries. *Neurosurg Clin N Am.* 1991; 2: 137-50.
- Oberlin C, Béal D, Leechavengyongs S, et al. Nerve transfer to the biceps muscle using a part of the ulnar nerve for C5-C6 avulsion of the brachial plexus: anatomical study and report of four cases. *J Hand Surg Am.* 1994; 19(2): 232-7.
- Richardson PM. Recovery of biceps function after delayed repair for brachial plexus injury. *J Trauma.* 1997; 42: 791-2.
- Samardzic M, Grujicic D, Antunovic V. Nerve transfer in brachial plexus traction injuries. *J Neurosurg.* 1992; 76: 191-7.
- Songchaoren P, Mahaisavariya B, Chotigavanich CH. Spinal accessory neurotization for restoration of elbow flexion in avulsion injuries of the brachial plexus. *J Hand Surg Am.* 1996; 21(3): 387-90.
- Sulaiman W, Gordon T. Neurobiology of peripheral nerve injury, regeneration, and functional recovery: from bench top research to bedside application. *Ochsner J.* 2013; 13(1): 100-8.
- Terzis JK, Vekris MD, Soucacos PN. Outcomes of brachial plexus reconstruction in 204 patients with devastating paralysis. *Plast Reconstr Surg.* 1999; 104: 1221-40.